

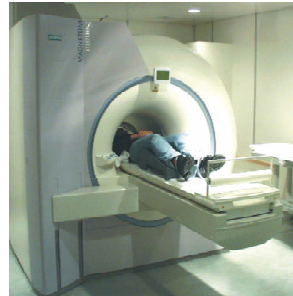Studien zur Reorganisation des Gehirns nach frühen Schädigungen und ihre klinische Anwendung



Das kindliche Gehirn verfügt über weitergehende Möglichkeiten, nach einer Hirnschädigung betroffene Funktionen in intakt gebliebene Hirnteile zu verlagern (= Reorganisation) als das Gehirn eines Erwachsenen.

Dieses Forschungsprojekts untersucht solche Reorganisationsvorgänge mit Methoden der funktionellen Bildgebung (funktionelle Magnetresonanztomographie, transkranielle Magnetstimulation).

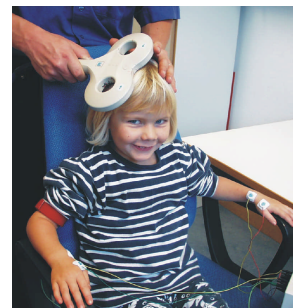Die dabei gewonnenen Erkenntnisse erlangten unmittelbare Bedeutung für die klinische Versorgung von Kindern, bei denen wegen schwerer Epilepsien operative Eingriffe am Gehirn durchgeführt werden müssen.



Funktionelle Magnetresonanztomographie (fMRT):

Erfassung lokaler Veränderungen der Hirndurchblutung während bestimmter Aufgaben (z. B. Handbewegungen)

→ farbkodierte Überlagerung auf strukturelle MRT-Bilder



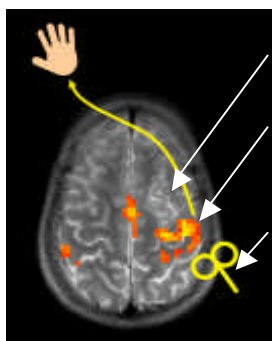
Transkranielle Magnetstimulation (TMS):

Magnetische Stimulation motorischer Hirnregionen löst Kontraktionen peripherer Muskeln aus

→ Identifikation motorischer Hirnregionen und motorischer Bahnen

Funktionelle Bildgebung kann Gehirnfunktionen lokalisieren („Mapping“). Dadurch können Operationen am kindlichen Gehirn besser geplant und sicherer durchgeführt werden.

Beispiel 1: 16-jähriges Mädchen, medikamentös nicht beherrschbare Epilepsie

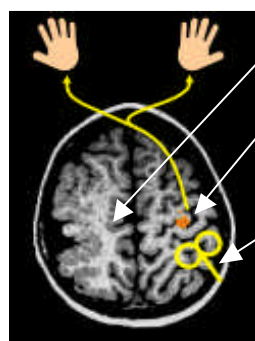


Ursache: umschriebene Hirnfehlbildung rechts (hellgrau)
fMRT: normale Aktivierung im Handareal der rechten Gehirnhälfte bei Bewegung der linken Hand, nahe der Fehlbildung
TMS: Nachweis normaler kreuzender motorischer Bahnen zur linken Hand aus der Umgebung der Fehlbildung

Operation: Entfernung der Fehlbildung unter Schonung des Handareals.

OP-Erfolg: Anfallsfreiheit ohne Medikamente, unverändert normale Handfunktion.

Beispiel 2: 8-jähriger Bub, mäßige Halbseitenschwäche, medikamentös nicht beherrschbare Epilepsie



Ursache: ausgedehnte Fehlbildung der linken Gehirnhälfte
fMRT: Aktivierung im Handareal der intakten rechten Gehirnhälfte bei Bewegung der rechten Hand
TMS: Nachweis von abnormen ungekreuzten Bahnen zur rechten Hand aus der intakten rechten Gehirnhälfte

Operation: Vollständige Abtrennung der fehlgebildeten linken Gehirnhälfte

OP-Erfolg: Anfallsfreiheit ohne Medikamente, keine Verschlechterung der Halbseitenschwäche rechts



Deutsche Forschungsgemeinschaft
DFG

**Universitätsklinik für Kinder- und Jugendmedizin
 und Abteilung für Neuroradiologie Tübingen
 Neuropädiatrie – Dr. M. Staudt – Abteilung III**
 Förderung: DFG, SFB 550 Projekt C04 Reorganisation von Motorik und Sprache nach frühen Hirnläsionen (Leitung Prof. I. Krägeloh-Mann, Prof. W. Grodd und die Universität Tübingen (Fortüne 584-0 und 865-0))



Eberhard - Karls - Universität
UKT
 Universitätsklinikum Tübingen